

Relatores:

Alexopoulou Marianzela, Lilet Romane, Bruno De Carvalho, y Miljana Bačević con France Lambert

Afiliación:

Posgraduado en el programa de periodoncia, Departamento de Periodoncia y Cirugía Oral, Facultad de Medicina, Universidad de Lieja (Bélgica)

Traductores:

Beatriz Gión Alumna del Máster de Periodoncia de la Universitat de València (España)

estudio

Efectos de la colocación de implantes inmediatos y provisionalización sobre los resultados estéticos

Autores:

Hsun-Liang Chan, Furat George, I-Ching Wang, Fernando Suárez López del Amo, Janet Kinney, Hom-Lay Wang

Introducción

La colocación de implantes inmediatos ha demostrado ser una modalidad de tratamiento de notable éxito, con una tasa de supervivencia similar a la del enfoque convencional. A pesar de que los efectos de los implantes inmediatos en la preservación del hueso alveolar están aceptados, su impacto en la mucosa oral todavía genera cierta controversia.

Algunos estudios han informado de un aumento del riesgo de recesiones en la mucosa vestibular, mientras que otros han sugerido lo contrario. Además, se han descrito varios factores de riesgo –como la colocación a vestibular de los implantes, el fenotipo fino, y el grosor de la tabla vestibular– que pueden incrementar la aparición de recesiones.

Se han propuesto diversas soluciones con el fin de disminuir el riesgo y/o evitar el desarrollo de recesiones mucosas, incluyendo la cirugía de colgajo y el uso de injertos de tejido conectivo en la zona vestibular del implante.

Algunos estudios han mostrado que la provisionalización inmediata –aparte de la ventaja obvia de lograr una solución fija inmediata para el paciente– también puede permitir preservación de la altura de la papila y los niveles de mucosa en la zona medio-vestibular, lo que permite mejorar los resultados estéticos en comparación con las restauraciones tardías.

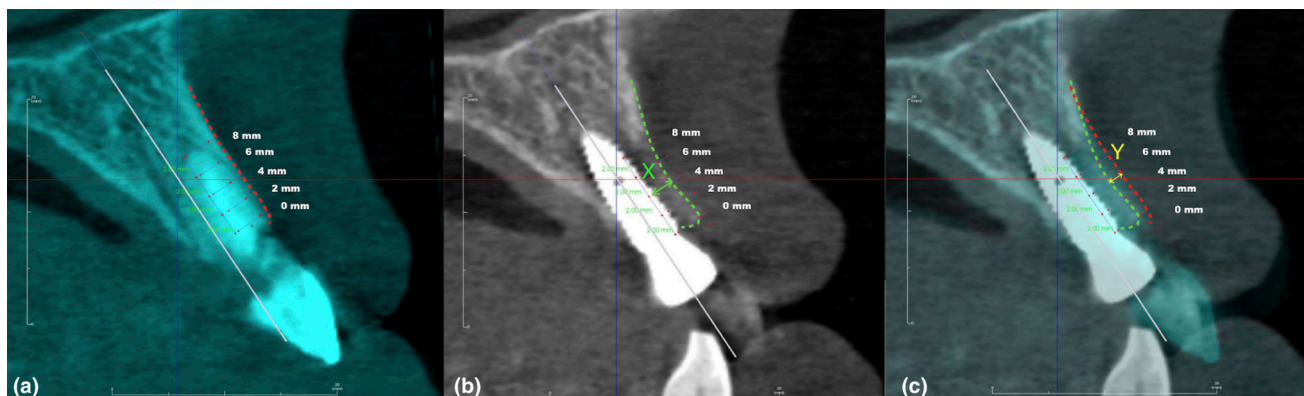
Objetivo

El objetivo primario de este estudio era comparar los cambios en el nivel medio-vestibular de mucosa al rededor de implantes inmediatos con o sin provisionalización inmediata. Los objetivos secundarios eran evaluar los niveles de papila interproximal, la puntuación estética de los implantes, los niveles de hueso marginal, y los cambios en el hueso crestal.

Materiales y métodos

- Se incluyeron 40 pacientes con necesidad de reponer un único diente en la región anterior o premolar.
- Se realizaron CBCTs antes de la colocación del implante (T0) y en el día de la entrega de la corona definitiva (T1).
- Tras la colocación del implante, los pacientes fueron asignados aleatoriamente para recibir una corona provisional (grupo test) o un pilar de cicatrización (grupo control).
- Los implantes del grupo test fueron restaurados con pilares temporales y coronas provisionales atornilladas en anoclusión, con perfiles de emergencia planos o cóncavos. Los implantes del grupo control recibieron un pilar de un tamaño similar al de la bolsa.
- Los resultados primarios y secundarios fueron registrados por un único examinador en: T0, tras dos semanas y tras un mes de la cirugía, el día de la entrega de la corona definitiva (T1), y en la visita final a los 12 meses (T2).
- Los cambios en el nivel de mucosa fueron estimados mediante el trazado de una línea imaginaria que conectaba los márgenes gingivales de los dientes adyacentes en una férula personalizada como punto de referencia con una sonda periodontal. Cualquier discrepancia fue verificada con fotos estandarizadas y modelos de estudio.
- Se registraron en el T1 y T2 la altura papilar y los índices estéticos rosa/blanco (PES, WES).
- En T0, T1 y T2 se tomaron radiografías digitales periapicales usando la técnica de paralelización y férulas personalizadas. Mediante un software de análisis se midió en medial y distal la pérdida de hueso marginal usando la plataforma del implante como punto de referencia.
- Los cambios verticales y horizontales en la cresta ósea alveolar y la reducción del grosor óseo se midieron a través de la superposición del CBCT en un software de imagen.

Ilustración de la medida entre dos puntos en el tiempo: al inicio y tras cuatro meses de la colocación del implante. La reducción del grosor del hueso vestibular a los cuatro meses post-implante (T1) en diferentes niveles (a intervalos de 2 mm) respecto a la plataforma del implante en el análisis de sobreposición en CBCT. (a) Antes de la exodoncia, la línea roja punteada representa la superficie externa de la tabla ósea vestibular de la raíz residual. (b) En T1 tras la colocación del implante, la línea verde punteada representa la superficie externa de la tabla ósea vestibular del implante; se midió el grosor óseo vestibular post-implante (flecha verde: X); (c) Superposición de ambas imágenes (T0 y T1), mostrando la cantidad de reabsorción (flecha amarilla: Y); desde implante a la superficie externa de la tabla ósea pre-extracción se calculaba como $X + Y$; y el porcentaje de reabsorción como $Y/X + Y$.



Resultados

- Supervivencia de los implantes en T2: 100% en el grupo control; 90% en el grupo test.
- Recesión medio-vestibular media: no hubo diferencias estadísticamente significativas en T2 entre el grupo test ($0,1 \text{ mm} \pm 0,9 \text{ mm}$) y el grupo control ($0,1 \text{ mm} \pm 0,7 \text{ mm}$).
- Altura de la papila mesial y distal: no hubo diferencias significativas entre grupos.
- Índice de placa, índice gingival, y PES/WES en T2: no hubo diferencias significativas entre grupos.
- Nivel medio de pérdida ósea marginal: no hubo diferencias estadísticamente significativas entre el grupo test y el grupo control en T1 ($0,7 \text{ mm} \pm 0,6 \text{ mm}$ frente a $0,6 \text{ mm} \pm 0,6 \text{ mm}$, respectivamente) o en T2 ($0,8 \text{ mm} \pm 0,7 \text{ mm}$ en comparación con $0,8 \text{ mm} \pm 0,6 \text{ mm}$, respectivamente).
- La pérdida ósea vertical de la cresta en la zona vestibular del implante fue significativamente mayor en el grupo control ($0,7 \text{ mm} \pm 0,6 \text{ mm}$) que en el grupo test ($0,3 \text{ mm} \pm 0,4 \text{ mm}$).
- Reabsorción horizontal de la tabla ósea vestibular en la plataforma del implante: no hubo diferencias estadísticamente significativas entre el grupo test (23,9%) y el control (22,4%) en T2.
- Grosor del hueso periimplantario/reducción del grosor óseo a diferentes niveles sobre la plataforma del implante: no hubo diferencias estadísticamente significativas entre los grupos.
- Los cambios horizontales y verticales en la cresta ósea y la reducción del grosor óseo a nivel de la plataforma del implante no tuvo un impacto en la recesión medio-vestibular con el paso del tiempo.

Limitaciones

- Incapacidad para enmascarar a los examinadores
- Tamaño relativamente limitado de la muestra (dos implantes fracasados en el grupo test)
- Ligera diferencia ($0,7 \text{ mm}$) entre ambos grupos en la posición apico-coronal de los implantes.

Conclusiones e impacto

- Este estudio muestra que, en un corto periodo de tiempo, el éxito en los resultados estéticos y funcionales se puede lograr con o sin provisionalización inmediata.
- La provisionalización inmediata no pareció incrementar el resultado estético y puede estar relacionado con un mayor riesgo de fracaso del implante.
- Ambos grupos presentan cambios mínimos en los niveles de hueso marginal, altura de la papila, y remodelación ósea.
- La colocación de implantes inmediatos logra mantener los niveles de tejido blando. Las restauraciones tardías no generan más recesiones medio-vestibulares en comparación con la provisionalización inmediata y los resultados estéticos se pueden lograr mediante ambos enfoques.



JCP Digest número 70 es una síntesis del artículo "Efectos de la colocación de implantes inmediatos y provisionalización sobre los resultados estéticos" ('A randomized controlled trial to compare aesthetic outcomes of immediately placed implants with and without immediate provisionalization'), J Clin Periodontol. 2019; 46 (10), 1061-1069. DOI: 10.1111/jcpe.13171.



<https://www.onlinelibrary.wiley.com/doi/epdf/10.1111/jcpe.13171>



Acceso a través de la página web para miembros de la EFP <http://efp.org/members/jcp.php>